VOL. II. FASC. I.

HAEMATOLOGICA

ARCHIVIO ITALIANO DI EMATOLOGIA E SIEROLOGIA

PVBBLICATO DA

A. FERRATA E C. MORESCHI

455

Istituto di Anatomia Patologica della Università di Pisa

Sulle formazioni endoglobulari pseudonucleari e sugli anelli di "Cabot" messi in rilievo nei globuli rossi normali colla ipercolorazione

(*con le tavole* XI *e* XII)

per il prof. **A. Cesaris Demel**
direttore dell'Istituto

(Estratto)

Gennaio 1921

SANGVIS·VITA·VITAE·

·PEI TIPI DI N. JOVENE & C.-NAPOLI·

Haematologica pubblica i nomi dei suoi mecenati:

Dott. GUIDO AMADONI, *Brescia* — Dottor ACHILLE CELESTE, *São Paulo* — Cav. FILIPPO COPPI, *Brescia* — ROSA DI GUGLIELMO-FARANI, *Napoli*—Nob. PIETRO FENAROLI, *Brescia*—PAOLO FENDERNL, *Alessandria d'Egitto*—Nob. LUIGI FERRANTE, *Brescia*—Donna LUIGIA FENAROLI FERRANTE, *Brescia* — MARIA FERRATA ZATTINI, *Siviano*—Comm. ATTILIO FRANCHI *Brescia*—Cav. GUIDO GLISENTI, *Brescia* — Istituto di Batteriologia Agraria, *Crema*—NICOLA JOVENE & C., *Napoli*—Comm. PIETRO ISNARDI, *Oneglia*—GIACOMO LIBRETTI, *Brescia* — Cav. LGMBARDI, *Roma* — Ditta LORENZINI, *Milano* — Contessa ERMINIA MARTINONI-FENDENRL, *Brescia*—MAZZOLA & PERLASCA, *Brescia*—MAZZOLENI DE STEFANI, *Brescia* — Ditta L. MOLTENI & C., *Firenze*—Barone ALESSANDRO MONTI, *Brescia* — Cav. Dott. TOMMASO NEMBER, *Quinzano* — E. GRANELLI & C., *Milano-Napoli* — Dott. JOSÈ DE NEGREIROS RINALDI, *Rio Claro*—Cap. MARIO POLLI *Milano*—LUIGI REZZOLA *Brescia* — ROMEO RUFFONI, *Baveno*—ALFREDO SCOTTI, *Brescia* — Comm. Dott. CRISTOFORO TEMPINI, *Sale Marasino*—Comm. GIULIO TOGNI, *Brescia*—Dott. DOMENICO RIVA, *Brescia*—Conte ANTONIO VALOTTI, *Brescia*—VECCHI & C., *Genova*.

" Haematologica „ désirant fonder une bibliothéque hématologique et sérologique à la disposition des abonnés, prie les auteurs d'envoyer deux extraits de chaque travail, dont l' un restera dans la bibliothèque et l'autre sera prêté aux abonnés à leur demande.

Dans ce but, les auteurs sont priés d'envoyer aussi les extraits des travaux publiés précédemment.

Istituto di Anatomia Patologica della Università di Pisa

Sulle formazioni endoglobulari pseudonucleari e sugli anelli di " Cabot „ messi in rilievo nei globuli rossi normali colla ipercolorazione

(*con le tavole* XI *e* XII)

per il prof. A. Cesaris Demel
direttore dell'Istituto

Le presenti osservazioni prendono punto di partenza dall'esame di un preparato di sangue fatto per striscio e fissato e colorato colla miscela colorante del Dott. Neri, (*a*) proveniente da un individuo sospetto di malaria. All' esame del preparato la malaria si potè con sicurezza escludere. In questo esame la mia attenzione fu invece attirata da due interessanti reperti che presentavano i globuli rossi. In molti di questi si osservavano cioè produzioni nucleoidi colorate distintamente in rossastro, produzioni formate alternativamente da masse granulari più o meno voluminose e più o meno colorate, ora occupanti tutto il centro dell'e-

(*a*) F. Neri — La colorazione rapida di Romanowsky per gli strisci di sangue malarico.— Comunicazione alla R. Accademia dei Fisiocritici in Siena, 26 aprile 1918.

Neri prepara con un procedimento proprio, non ancora reso noto nei dettagli, una soluzione, insieme fissatrice e colorante, contenente eosinato di azzurro e di bleu di metilene, con lieve eccesso di componenti basici, disciolti in alcool metilico, con una proporzione di glicerina tale da non ostacolare la fissazione degli strisci di sangue. Sul vetro portaoggetti , sul quale si è fatto lo striscio di sangue , e posto in una vaschetta , si lasciano cadere n. 15 gocce della sostanza colorante, si copre la vaschetta e dopo un minuto si aggiungono n. 15 cc. di acqua distillata.

Dopo 30-60 minuti la colorazione è compiuta e lavato ed asciugato il preparato, si esamina in olio di cedro.

Ricercando poi anche attentamente le formazioni nucleoidi che avevo osservato nel primo caso, in questi sangui normali, ho trovato che anche in questi si potevano costantemente dimostrare.

Formazioni queste dunque esponenti di una disposizione normale dei globuli rossi e non da porsi in rapporto ad uno stato anemico e quindi di significato degenerativo.

Provai allora un' altra miscela colorante simile alla GIEMSA, (e preparata all' Istituto di Patologia generale di Pisa dall' Assistente Dott. POLETTINI (*a*)) che da alcune prove preliminari dimostrava di avere un potere colorante, a parità di concentrazione e durata della colorazione, superiore a quella di NERI, e con questa ho trovato che i fatti suddescritti sono anche più nettamente dimostrabili.

In certi campi dei preparati così allestiti, tutti i globuli rossi che vi sono visibili (fig. 36), presentano chiaramente le formazioni anellari di CABOT (*b*), nelle loro varie deformazioni, o le formazioni nucleoidi varie per intensità di colorazione, per disposizione ed aspetto delle parti colorate.

(*a*) Per cortese consentimento del Dott. POLETTINI posso riferire che la ricordata miscela colorante, viene da lui così preparata:

Si scioglie a caldo 1 gr. di Bleu di Metilene MERK in acqua distillata, si aggiungono alla soluzione 3 cc. di Carbonato sodico al 10 °/ in acqua distillata. Si bolle per 20 minuti. Si filtra. Del filtrato si prendono 25 cc. e si aggiungono gr. 0,25 di Bleu di Metilene MERK e gr. 0,13 di eosina Grubler solubile in acqua. Si bolle fino ad evaporazione completa dei liquido, poi si aggiungono 13 cc. di glicerina pura neutra, e si scioglie a bagno maria alla temperatura di 70° un' ora circa. Raffreddato si aggiungono 13 cc. di alcool metilico, puro, esente da acetone.

Lo striscio di sangue essiccato all'aria si fissa in alcool metilico o meglio nella soluzione di MAY GRÜNWALD nel modo solito e poi si fa agire per un tempo vario da 30, 60 e 90 minuti la sostanza colorante nella diluizione di una goccia per cc.

b) Per maggiore precisione di linguaggio, io chiamerò formazioni *anellari* quelle descritte da CABOT, e che sono sempre rappresentate da filamenti colorati variamente disposti e talora frammisti a formazioni granulari, mentre riserbo il nome di formazioni *anulari* a quelle formazioni nucleoidi nelle quali solo la parte periferica, per una maggiore o minore estensione, appare colorata mentre la parte centrale è meno colorata o al tutto scolorata.

lemento, tal' altra a forma grossolanamente anulare e delimitanti un centro più chiaro. In altri invece si avevano sottili formazioni anellari, ad anelli più o meno completi, più o meno variamente deformati (formazioni a racchetta, a chiave di violino, ad arco, colla corda tesa ecc.) assolutamente simili alle figure che vediamo riportate da coloro che descrissero le così dette forme anellari di " CABOT ".

Dato questo interessante reperto fu mia cura di esaminare l' individuo del quale, per il sospetto di malaria, mi era stato portato in esame il sangue, per vedere in quale stato di nutrizione egli si trovasse o se avesse qualche malattia in corso o precedente. All' esame trovai l' individuo perfettamente normale, col sangue pure avente i caratteri morfologici e numerici di normalità, e dall' anamnesi risultavano solo dei poco ben precisati e non gravi accessi di malaria sofferti parecchi anni or sono e non più rinnovatisi.

Volli allora ricercare perchè in un sangue normale si fossero potute con tanta facilità dimostrare e formazioni nucleoidi e formazioni anellari di CABOT, senza che nel caso speciale si potessero invocare quelle cause che dagli studii clinici e sperimentali eravamo abituati a ritenere come in diretto rapporto genetico colle ricordate formazioni stesse.

Cominciai quindi a ripetere l' esame del sangue di quell'individuo, adoperando ancora la soluzione colorante di NERI e seguendo scrupolosamente la tecnica dallo stesso NERI consigliata. Praticai anche l' esame del sangue di altri individui normali e di animali di esperimento di specie diversa (conigli, cavie, topolini bianchi, pipistrelli, gattini, ricci ecc.) ed ottenni sempre costantemente lo stesso reperto che aveva inizialmente attirata la mia attenzione nel sangue ritenuto malarico. Mi persuasi così che le formazioni anellari di CABOT non si possono ritenere, come fino ad oggi si è dai vari AA. ritenuto, come un reperto esclusivo di stati anemici spontanei o sperimentalmente provocati, ma si possono agevolmente dimostrare anche in sangue di animali e di uomini normali.

Nei numerosi preparati da me allestiti con sangue normale d' uomo e delle varie specie di animali sopra ricordate , colle sostanze coloranti NERI e POLETTINI io ho potuto così nell'interno dei globuli rossi differenziare molteplici formazioni che noi possiamo dividere in due gruppi distinti :

I.—Formazioni nucleoidi. II.—Formazioni anellari, che parmi utile ora di descrivere e di illustrare separatamente :

FORMAZIONI NUCLEOIDI:

a) Nella parte interna del globulo rosso si vede un piccolo ammasso pseudonucleare formato da minutissime granulazioni rossastre talora alternantisi , talaltra sostituite da corti e sottili filamenti ondulati (fig. 1) :

b) Questo ammasso si può trovare aumentato notevolmente di volume e quindi di estensione (fig. 2, 3, 4, e 5) ed aumentando di estensione, come è evidente nella fig. 4, è accompagnato da uno scoloramento della parte centrale del globulo rosso dove si trova questo ammasso granulo filamentoso.

c) Aumentando di estensione questa massa noi la vediamo assumere due aspetti assolutamente diversi : o il ricordato accenno di struttura filamentosa visibile talora già nei piccoli ammassi granulari endoglobulari (fig. 2, e 3) si va accentuando e ne risulta una struttura nettamente filamentosa (fig. 6, 7, e 8) irradiantesi eccentricamente quasi a raggiungere la periferia dell'elemento, o nella massa granulo filamentosa si va per la progressiva comparsa di vacuoli (fig. 9, 10, 11,) costituendo una massa d' aspetto areolare spugnoso , dove le areole sono delimitate da un finissimo reticolo che presenta dei punti più colorati o delle granulazioni libere negli spazi areolari.

d) Gli ammassi granulari, o granulo filamentosi, endoglobulari vanno assumendo una disposizione più o meno distintamente anulare. Nettamente anulare ad es. nelle figure 12-13-14-15-16, meno distinta nelle figure 17-18-19.

e) Tanto gli ammassi granulo filamentosi a forma pseu-

donucleare, quanto gli ammassi a forma anulare spiccano sopra un fondo perfettamente scolorato e quindi bianco, che lascia talora un alone periferico alla massa granulofilamentosa colorata, o al centro delle disposizioni anulari.

È interessante l' osservare come quando si hanno queste immagini, in esse appaiono anche formazioni granulari più voluminose e quali non si vedono nelle figure precedentemente descritte (fig. 20, 21, 22, 23, 24, e 25).

FORMAZIONI ANELLARI.

a) Concentricamente ed a poca distanza dalla periferia dei globuli rossi si vede comparire un anello pallidamente colorato (fig. 26) che si viene mano a mano colorando più intensamente ed assumendo disposizione nettamente granulare (fig. 27, 28, 29, 30).

b) Nella parte centrale del globulo rosso compaiono delle forme anellari a contorno netto, intensamente colorate, che possono assumere le forme più diverse e che sono assolutamente simili ai così detti " anelli di CABOT „ (fig. 31, 32, 33). Talora anche in queste formazioni compaiono dei granuli più o meno voluminosi intensamente colorati (fig. 34, 35).

c) Col " Neogiemsa ipercolorante „ di POLETTINI, in quasi tutti i globuli rossi (sangue normale) si vedono comparire e masse pseudonucleari compatte e forme anulari pseudonucleari e forme anellari svariatissime che ricordano gli " anelli di CABOT „.

Dalla suesposta descrizione e dalle figure che la accompagnano io credo sia venuta anche al lettore la persuasione che le formazioni nucleoidi (compatte od anulari) e le anellari da me descritte, corrispondano certamente ad altre formazioni simili descritte da altri A.A. nei globuli rossi, con metodi diversi, e variamente interpretate. L'unica differenza per alcune delle formazioni, e specialmente per le anellari, si è quella di trovarsi nel caso presente in sangui normali, mentre precedentemente erano state descritte esclusivamente in sangui anemici o comunque alterati.

Per spiegare questa apparente diversità, io feci la supposi-

zione molto semplice che questa dipendesse dall' aver io adoperate delle sostanze coloranti simili al GIEMSA (ma a questa non assolutamente identica perchè noi ben sappiamo come GIEMSA abbia sempre taciuti alcuni dettagli di fabbricazione della miscela colorante che da lui prende il nome) ma aventi un potere colorante superiore al GIEMSA stesso, dall' aver cioè adoperati dei " Neogiemsa ipercoloranti „.

Questa supposizione fu subito suffragata dalla dimostrazione diretta giacchè mi fu facile allestire collo stesso sangue degli strisci, che colorai poi per lo stesso tempo e colla stessa diluizione di colore o col GIEMSA genuino o coi " Neogiemsa ipercoloranti „ di NERI e di POLETTINI, e ne ottenni sempre con questi ultimi una più intensa colorazione non solo rilevabile con la comparsa nei globuli rossi dei dettagli di struttura sopraricordati, ma anche colla più intensa colorazione degli altri elementi, leucociti e piastrine.

Ammesso dunque che il reperto da me riscontrato nei globuli rossi normali fosse unicamente in rapporto al fatto ipercolorazione, riusciva facilmente comprensibile come alcuni dei reperti sopraricordati, col metodo classico di GIEMSA, fossero stati unicamente riscontrati in sangui anemici spontanei o sperimentali, in globuli rossi quindi alterati, nei quali possiamo facilmente immaginare esista una più facile penetrabilità, nel protoplasma emoglobinico, della sostanza colorante.

E questo è tanto vero che:

I. — Leggendo attentamente i lavori che si occupano delle formazioni anellari di CABOT *(a)* (FERRATA e VIGLIOLI *(b)*, IUSPA *(c)* ecc.) vediamo che queste pur nei sangui anemici sono dimostrabili specialmente nei preparati ipercolorati.

(*a*) CABOT—Ring Bodies in Aenemie Blood. Iournal Med. Research. 1903.

(*b*) FERRATA e VIGLIOLI — Ueber die Cabotschen Ringkorper etc. Folia haematologica. Bd. XI. Archiv. 1911.

(*c*) IUSPA — Ueb. d. Entstehungsmechanismus d. Cabotschen Korper etc. Folia haematologica. Bd. XVII, 1914.

II. — Se prendiamo a mano dalle nostre collezioni dei vecchi preparati di sangue anemico, allestiti col classico metodo di MAY GRÜNWALD GIEMSA sia concomitantemente, quando ci sono, cogli anelli di CABOT, sia indipendentemente da questi, ad un attento esame riusciamo a vedere anche in questi preparati, nei glubuli rossi, formazioni nucleoidi compatte od anulari assolutamente simili, per quanto più delicamente colorate, a quelle da noi precedentemente descritte e figurate (Vedi fig. 1, 2, 3, 4, 9, 10, 11, 13, 27,) (e con ciò mi riferisco a molti preparati della mia collezione da me ripresi in esame e provenienti da casi diversi di leucemia mieloide acuta e cronica, di leucemia linfoide, di emofilia, di saturnismo, di febbre ricorrente ecc. nei quali i fatti sopra esposti sono nettamente dimostrabili).

Sangui anemici coi globuli rossi più labili, più facilmente penetrabili dalla sostanza colorante, e nei quali quindi anche col solo GIEMSA noi otteniamo la comparsa di quelle differenziazioni endoglobulari che nei globuli rossi normali meno penetrabili e più resistenti hanno bisogno per comparire di una ipercolorazione GIEMSA, o dei " Neogiemsa ipercoloranti ".

A dimostrazione completa della mia ipotesi occorreva poi allestire degli strisci di sangue normali ed ipercolorarli col MAY GIEMSA, genuino, così ho fatto ed anche così ho potuto ottenere nei globuli rossi e i corpi nucleoidi compatti od anulari e le formazioni anellari di CABOT.

Ho accennato che le mie figure sono simili a molte altre già note per opera di altri A. A. Mi basti ricordare, come ricorderò più estesamente in seguito, che ne abbiamo una serie innumerevole che dalle prime nitidissime di FOÀ *(a)* forse dimenticate e che perciò ho creduto utile di riprodurre (fig. 37), alle recentissime di GOLGI (le ultime comparse sull' argomento) quali si vedono nel primo numero di questa rivista, corrispondono verosimilmente alla stessa disposizione strutturale.

(*a*) P. FOÀ — Beitrag zum studium der structur der rothen Blutkorperchen der Saugethiere. Ziegler's Beitraege, 1889.

Come è noto di queste formazioni si dettero le più diverse e controverse interpretazioni.

Possiamo noi ora che ne abbiamo data la dimostrazione anche colla semplice ipercolorazione GIEMSA, darne una nuova interpretazione o per lo meno una che pur avvicinandosi ad altra data precedentemente, possa essere universalmente ammessa in modo che sulla struttura del globulo si ottenga finalmente un accordo di opinioni ?

Prima di tentare di farlo parmi utile di riassumere brevemente, per chi non abbia sui globuli rossi una personale esperienza od una estesa coltura, alcuni particolari questioni che li riguardano e che ci faciliteranno il campo alla discussione.

Prima di tutto noi ci domandiamo : Come avviene la scomparsa del nucleo dal normoblasta che si trasforma in globulo rosso ?

Come sappiamo non esiste un accordo tra i vari A. A. a questo proposito. Ci basti il ricordare come varie siano le teorie che tengono il campo. Con una di queste, ed è la prevalente, si ritiene che il nucleo o integralmente (*a*) o dopo di aver subita una precedente frammentazione *(b)* sia espulso dall' elemento. Con un' altra si ammette invece che il nucleo non venga espulso, ma si dissolva per lisi nell' interno dell' elemento fino a scomparire *(c)*. Altri infine ammettono che il meccanismo non sia unico ma a seconda dei casi uno qualunque dei sopra ricordati *d)* restando però sempre il più raro la cariolisi intracellulare.

Ed avvenuta la scomparsa del nucleo quali modificazioni tangibili ai nostri mezzi di osservazione avvengono nell' elemento così modificato ?

(*a*) RINDFLEISCH, BIZZOZERO, HOWELL, AUBERTIN, BOCCARDI, EHRLICH, ENGEL, MAXIMOW, HOLBER, DOMINICI, ALBRECHT.

(*b*) WEIDENREICH, JOLLY.

(*c*) KOLLICHER, NEUMANN, ISRAEL, PAPPENHEIM, FERRATA.

(*d*) NEGREIROS-RINALDI — Morfologia normale e patologica dei globuli rossi. Napoli, Nicola Jovene, 1916.

Una modificazione tangibile si può chiaramente dimostrare col metodo della colorazione a fresco. Infatti esaminati a fresco, per es. col brillant cresyl blau, i mormoblaste appaiono, quando ancora sono vivi, come elementi rotondeggianti, con nucleo pure rotondeggiante , scolorato o solo pallidamente colorato, mentre nella zona perinucleare formata da sostanza omogenea, colorata diffusamente dall'emoglobina, sono nettamente differenziabili due sostanze, la sostanza reticolo filamentosa e la sostanza granulare metacromatica (rispettivamente la sostanza A e B di Cesaris-Demel) che danno l' impressione, nella immagine circolare del globulo rosso, quale noi la vediamo nel campo di osservazione, formino quasi una corona al nucleo stesso.

Trasformandosi il normoblasto in globulo rosso anucleato, avvenuta la scomparsa del nucleo, noi vediamo che queste due sostanze cromatiche hanno la tendenza a disporsi a forma grossolanamente anulare, e l' anello così formato è notevolmente più ristretto di quello che noi vediamo nel normoblasto a nucleo ancora presente, e successivamente si raggrinzano in una massa centrale reticolo granulare d' aspetto pseudonucleare.

Nelle figure 3, 2, 1, di Cesaris Demel *(a)* (e vedi anche le fig. 8, 9, 10, 11, 15, 16, 32 dello stesso lavoro) questa trasformazione è nettamente rappresentata, come lo è nelle figure 8, 9, 15, 21 di Pappenheim *(b)*. Solo più tardi mano a mano che il globulo rosso giovane va maturando, la sostanza granulo filamentosa va gradatamente riducendosi in pochi frammenti irregolarmente distribuiti, fino a scomparire.

Vediamo così in generale che questa sostanza cromatica, avente una disposizione periferica e marginale all' elemento, *ha tendenza a spostarsi, a raggrupparsi al centro dell' elemento in quella parte cioè dove prima esisteva il nucleo.*

(*a*) A. Cesaris Demel — Studien über die rothen Blutkôrperchen mit den Methoden der Färburg in frischen Zustande. *Folia Haematologica.* Oktober 1907.

(*b*) Pappenheim — Einige Bemerkungen über Methoden und Ergebnisse der sogen. Vitalfärbung an der Erytrocyten. *Folia Haematologica.* 1915.

Se invece noi esaminiamo il globulo rosso maturo anucleato, a fresco, a luce diretta e senza l' aggiunta di alcun mestruo o di alcuna sostanza colorante, sappiamo che esso si presenta (e tutti gli autori sono concordi nell' affermarlo) costituito da una massa di sostanza omogenea, tinta diffusamente dall' emoglobina e con nessuna parte interna differenziabile, così come osservato in campo oscuro od alla luce ultravioletta *(a)* dimostra un orletto fortemente luminoso ed un centro otticamente vuoto e quindi omogeneamente nero e senza alcuna parte differenziabile.

Quando però sia all' esame a fresco si aggiungano sostanze coloranti, sia sugli strisci di sangue fissato, successivamente si facciano agire colorazioni diverse e si mettano a contatto cogli strisci di sangue delle soluzioni di sali metallici (Petrone, Golgi) che nel protoplasma dei globuli rossi possono precipitare, si mettono in rilievo una quantità di dettagli strutturali, che se in parte sono reperibili in sangue normale, vengono a moltiplicarsi ed a complicarsi notevolmente in sangui patologicamente alterati.

Nelle monografie recenti e nei moderni trattati di ematologia questi dettagli strutturali sono più o meno completamente ricordati e sarebbe ora troppo lungo il volerli dettagliatamente esporre, mi basti ricordare che ad es. il Ricca Barberis nella sua estesa monografia *(b)* soltanto di formazioni basofile reperibili nei globuli rossi ne elenca 23 e cioè le seguenti.

1. Granuli di Foà e Mondino. 2) Zona discoide di Zenoni. 3) Granuli di Plehn. 4) Intorbidamento granuloso di Celli e Guarnieri. 5) Punteggiatura di Schuffner, Maurer, 6) Sferricciole e granuli di Horsley. 7) Granulazioni di Beck. 8) Massa granulosa violacea di Maragliano Castellino, Arnold Ullmann, Schwalbe. 9) Granuli azzurri di Heinz. 10) Corpi azzurri di Bloch. 11) Corpi di Howell. 12) Corpuscoli endoglobulari di Wlassow, Maximow, Bremer, Hirschfeld. 13) Nucleoidi

---

(*a*) Grawitz, Gruneberg, Cesaris-Demel.
(*b*) Ricca Barberis — Studi ematologi. Torino 1912.

di ARNOLD, PAPPENHEIM, ENGEL. 14) Nucleoidi di LANDOWSKY. 15) Corpo centrale di HEIDENHEIN. 16) Corpuscoli endoglobulari di SCHUTLZE. 17) Corpuscoli endoglobulari di SCHMAUCH. 18) Corpi di JOLLY. 19) Granuli cromatinici di WEIDENREICH. 20) Centrosomi di NISSLE. 21) Corpi C di CESARIS DEMEL. 22) Formazioni endoglobulari basofile di SCHUR. 23) Corpi anellari di SCHLEIP.

Elenco questo non certamente completo ed al quale potremo aggiungere i corpi nucleoidi di GOLGI, di PETRONE, ecc.

Questi diversi e molteplici reperti, ad un esame comparativo attento, si possono ridurre sensibilmente di numero, giacchè parecchi di essi corrispondono ad una stessa disposizione strutturale o ad un artefatto pseudostrutturale che solo lievi differenze morfologiche o cromatiche dipendenti dal diverso tecnicismo adoperato hanno potuto far ritenere diverse, per cui si potrebbero, per maggior brevità e chiarezza ridurre a due gruppi fondamentali distinti:

I. Gruppo. — Corpi interni, nucleoidi (che sono visibili nella zona centrale dei globuli rossi talora occupandola completamente, tal' altra lasciando uno spazio chiaro tra essa e lo strato periferico del protoplasma emoglobinico) che come ricorda FERRATA *(a)* da PETRONE sono considerati come veri nuclei permanenti dei globuli rossi, da PIGHINI e KÖNBERGER come residui nucleari aventi funzione emoglobigena, da WLASSOW, KING, ARNOLD, ENGEL come residui del nucleo del normoblasta, che da PAPPENHEIM, MAXIMOW, HIRSCHFELD erroneamente sono ritenuti come i progenitori delle piastrine, mentre LÖWIT li ritiene come indice di una iniziale involuzione dei globuli rossi e JOLLY, WEIDENREICH e NAEGELI ritengono rappresentino quasi sempre un prodotto artificiale.

II. Gruppo. — Disposizioni anulari che descritte dapprima da SCHLEIP ed in seguito da GABRIEL in sangue di anemici, furono poi dettagliatamente descritte da CABOT e conosciute oggi

---

(*a*) FERRATA — Le emopatie. Vol. I, 1918.

col nome di " formazioni anulari di CABOT „ la cui più intima conoscenza la dobbiamo alle più recenti ricerche di FERRATA e VIGLIOLI, di NAEGELI, di PAPPENHEIM, USSOW e IUSPA.

Ora da quanto sono venuto rapidamente esponendo e che si riferisce alle modalità della scomparsa del nucleo del normoblasta, ed alla struttura del globulo rosso, parmi non sia stata posta una particolare o sufficiente attenzione a questo problema:

" Quale riduzione di volume subisca il normoblasta per la scomparsa del suo nucleo e se cioè il globulo rosso che ne residua sia eguale al volume primitivo del normoblasta, meno il volume del suo nucleo „.

Molti AA. è vero da numerose misurazioni micrometriche eseguite sui globuli rossi umani ci danno come dimensioni medie del diametro del globulo rosso un valore che va dai 6 ai 9 micromillimetri, ma per i normoblasti dimensioni medie non si trovano ricordate perchè mancano misurazioni sistematiche dei normoblasti stessi dalle quali poterle ricavare.

Ciò dipende con grande probabilità dal fatto che i normoblasti non sono elementi fissi o costanti nei loro caratteri, come lo sono i globuli rossi, ma sono elementi che diremo quasi di passaggio, continuamente mutevoli, giacchè derivano per successive fasi di riduzione da elementi molto più voluminosi della serie emoglobinica che, a seconda dei varî AA., prendono denominazioni diverse (proeritroblasto, eritroblasto basofilo, eritroblasto policromatofilo, l'eritroblasto ortocromatico di FERRATA e NEGREIROS RINALDI, l' eritroblasto primitivo ed il secondario di MAXIMOW, il metrocita primitivo e secondario di ENGEL, l'emazia primitiva e secondaria di JOLLY ecc. e sono quindi in continua evoluzione della quale solo l' ultimo stadio è rappresentato dal normoblasto.

Vediamo così ad es. che mentre NEGREIROS RINALDI dice che il volume degli emocitoblasti (come sono da FERRATA chiamate le cellule primordiali del sangue, dalle quali per successiva differenziazione deriva il proeritroblasto) oscilla da un minimo di

7 ad un massimo di 20 micron, egli non ci da alcuna misura zione degli elementi della serie emoglobinica, e quindi anche dei normoblasti, che dal proeritroblasto derivano.

In contrapposto a questa mancanza di misurazioni comparative tra normoblasti e globuli rossi, noi troviamo però la precisa affermazione degli ematologi che i normoblasti hanno un volume eguale, e solo di poco superiore a quello dei globuli rossi. Ricordo per brevità solo la conclusione di EHRLICH " che negli stati anemici compaiono in circolo dei normoblasti i quali hanno il volume dei globuli rossi normali „ e quella di FERRATA *(a)* che parlando dei normoblasti afferma che essi " possono presentare un volume un pò differente, e le forme più tipiche e più comunemente note di poco superano il volume dei globuli rossi normali „.

E chiunque abbia un po' di pratica in ematologia, anche per personale constatazione può affermare che il volume dei normoblasti è identico o di poco superiore a quello dei globuli rossi.

Ora volendo procedere ad una misura comparativa tra questi elementi parvemi che la via migliore fosse quella di studiarli nel sangue circolante in casi di anemie gravi da dissanguamento o tossiche (tipiche tra queste quelle determinate da Pb.) nelle quali anemie, per l'ematopoiesi riparatrice che nell'animale precedentemente sano con questi artifici sperimentali si determina, si ha una costante e rapida immissione in circolo di normoblasti e globuli rossi giovani. Non egualmente opportuna sarebbe stata una analoga ricerca facendo le numerazioni dei normoblasti presenti nel midollo delle ossa dove naturalmente noi saremmo venuti a trovarci in presenza a megaloblasti e ad altri elementi di passaggio tra questi ultimi e i normoblasti, ad elementi cioè molto più voluminosi, per essere prestadi dei normoblasti stessi.

Senza citare i dettagli di queste mie osservazioni dirò che dopo ripetute ed accurate misurazioni tra i normoblasti circo-

---

(*a*) *Loco citato.*

lanti in animali anemizzati nel modo sopraricordato ed i globuli rossi giovani, io sono venuto nella persuasione che nessuna apparente differenza di volume esista tra normoblasti e globuli rossi circolanti e che perciò la scomparsa del nucleo del normoblasta avviene senza una apprezzabile riduzione del suo volume.

Queste misurazioni però dei normoblasti e dei globuli rossi furono sempre fatte e da me e dagli altri AA. quando questi elementi si vedono nel campo di osservazione di piatto e quindi riproducenti una immagine circolare i cui diametri servono alla misurazione.

Ma noi sappiamo che i globuli rossi maturi circolanti non conservano la forma sferica che aveva il normoblasta dal quale derivano, per quanto in alcuni casi possano, data la loro facile plasmabilità, conservarla, ma preferibilmente si deprimono sulla loro parte centrale, sia bilateralmente, così da assumere la forma biconcava, che è quella ammessa dal maggior numero di AA. e quale possiamo agevolmente vedere nel sangue circolante nei vasi dell'ala del pipistrello o del mesenterio dei piccoli animali, sia unilateralmente, colla spinta della parte introflessa sulla parete opposta che si estroflette, in modo da produrre la forma a campana ammessa da WEIDENREICH e da pochi altri ; per cui noi dobbiamo concludere, non che il volume dei globuli rossi maturi sia eguale al volume dei rispettivi normoblasti di origine, come EHRLICH ed altri affermano, ma semplicemente che il contorno dei globuli rossi visti di piatto è eguale o di pochissimo inferiore in estensione a quello dei rispettivi normoblasti.

Il volume invece è certamente inferiore sempre, per quanto la riduzione dell'elemento, quale possiamo giudicare dalla immutabilità del suo contorno, è certamente inferiore al volume del nucleo espulso.

Ora constatato ed ammesso questo fatto, parmi sia logico il concludere che esso non possa prodursi che per una rarefazione centrale che avviene e persiste nella parte centrale dell'elemento dopo avvenuta la scomparsa del suo nucleo. Rarefazione, che

ammettendo la teoria della espulsione del nucleo dal normoblasto, dovremmo ammettere avvenire a spese della sostanza omogenea emoglobinica perinucleare, ammettendo invece la distruzione endocellulare per lisi del nucleo, dovremmo ammettere la persistenza di un residuo di sostanza nucleare, quasi l'impalcatura del nucleo preesistente, colorata diffusamente dalla emoglobina ed avente lo stesso indice di rifrazione, sì da dare all' esame diretto del sangue l'impressione di una sostanza omogenea tinta diffusamente ed omogeneamente dalla emoglobina; in campo oscuro ed a luce ultravioletta, un' immagine circolare contornata da un orletto fortemente luminoso ed un centro otticamente vuoto.

Io con questa mia conclusione ho affermato un fatto che certamente era ed è nella convinzione dei più, senza però che alcuno abbia creduto necessario darne una dimostrazione o metterlo in una speciale evidenza Ed io invece l'ho fatto, non tanto colla pretesa di far cosa nuova, quanto coll' intento di trovar ragione in questa deformazione centrale del globulo rosso, dovuta alla scomparsa del suo nucleo, di quelle formazioni endoglobulari nucleoidi a forma compatta od anulare, od anellari, sulle quali ho tanto insistito.

Ammettendo infatti questa rarefazione centrale del globulo rosso noi ci rendiamo ragione prima di tutto delle formazioni nucleoidi. Queste dipendono da una penetrazione della sostanza colorante direttamente nell' interno del globulo rosso, sostanza colorante che a seconda della sua natura può alternativamente darci o una colorazione diffusa o una precipitazione granulare più o meno fine e talora anche una disposizíone filamentosa e vediamo che questi vari periodi si seguono cronologicamente.

Così quando restano elettivamente colorate le trabecole della sostanza spugnosa centrale del globulo si ha un aspetto spugnoso ad areole più o meno appariscenti (fig. 9, 10, 11) o un aspetto filamentoso (fig. 7, 8) quando invece prevale la precipitazione granulare del colore nelle areole della sostanza spugnosa, prevale l' aspetto granuloso (fig. 1, 2, 20) quando invece all' inizio

della colorazione solo la parte periferica della massa spugnosa centrale è compenetrata dal colore, si hanno le formazioni anulari con spazio chiaro centrale a tipo granuloso (fig. 13 e 14) o a tipo filamentoso (fig. 15, 16, 18).

Invece le forme anellari di CABOT si possono e si debbono interpretare in modo diverso. Quì non è più una imbibizione di colore nella massa centrale spugnosa della sostanza rarefatta che forma il centro del globulo rosso, è invece una più intensa colorazione, che per imbibizione diffusa prende lo strato più interno del protoplasma emoglobinico perinucleare, che anche avvenuta la scomparsa del nucleo, ha mantenuta una maggior densità. Questa linea di colore rappresenterebbe quindi il limite tra lo strato periferico perinucleare e lo strato centrale più rarefatto, non rappresenterebbe quindi un residuo di cromatina, e del resto anche FERRATA, VIGLIOLI e IUSPA riconoscono che le formazioni anellari di CABOT non presentano sempre tutte le reazioni cromatiche della cromatina ma da queste si scostano, ma soltanto uno strato più denso colorato.

Ammessa questa ipotesi noi ci rendiamo ragione anche della deformità che le forme anellari di CABOT tanto spesso presentano.

Alcune volte la forma anellare è completa, nettamente circolare e parallelamente concentrica alla periferia dell'elemento.

Ma l'elemento non è costituito da una massa rigida: è una massa invece che facilmente cede agli urti e si deforma a seconda delle pressioni che subisce. Ecco che per una torsione che venga a subire l'elemento l'immagine circolare od ovoidale si trasforma in una immagine ad 8, o in una immagine a racchetta ecc. Che sia verosimilmente questa la interpretazione che dobbiamo dare alle forme anellari di CABOT lo ricaviamo anche da quest'altro fatto. Negli strisci di sangue, meno ben riusciti, in rapporto alla omogenea distribuzione degli elementi corpuscolari, e nei punti cioè (generamente marginali al preparato) dove i globuli rossi non sono nettamente separati gli uni dagli altri, ma

sono addossati e variamente aggruppati, noi vediamo che i globuli rossi che sono compressi da elementi vicini, presentano per effetto della compressione e della loro cedevolezza, dovuta alla loro minore densità centrale (effetto questa della ricordata rarefazione) la produzione di pieghe rilevate in superficie, pieghe dove la sostanza emoglobinica periferica del globulo viene a trovarsi maggiormente addensata, e che viene ad assumere una intensa imbibizione di colore tanto da assumere l'aspetto di linee, di sbarre colorate, dello stesso spessore e della stessa tonalità di colorazione del contorno colorato delle forme anellari di Cabot; formazioni queste dunque che per quanto dipendenti dallo stesso fatto e cioè dalla più facile colorabilità di parti del protoplasma omogeneo emoglobinico periferico al globulo, addensato dalla compressione, non devono essere confuse colle forme anellari di Cabot e per la ricordata loro diversa configurazione e perchè sono eccentriche e non concentriche allo strato emoglobinico periferico. Le une dunque formazioni esterne, le altre formazioni interne all'elemento.

Ad interpretare queste forme anellari di Cabot si potrebbe anche in alcuni casi supporre che la forma anellare fosse in rapporto ad una più intensa colorazione dell' orletto delimitante la infossatura centrale del globulo rosso che ha assunto la forma biconcava, fosse quindi una immagine dipendente da una colorazione esterna e non interna del globulo stesso. Ora se questa interpretrazione alla quale del resto io non credo, in base alla personale mia esperienza derivata dalle molteplici osservazioni da me fatte, può essere messa in discussione nella interpretazione delle figure 26, 27, 28, 29, 30, non lo può essere certamente per le figure 31, 32, 33, 34, 35 dove le formazioni anellari colorate sono certamente endoglobulari.

Ammessa questa spiegazione noi possiamo anche meglio persuaderci come questi reperti che nel sangue normale si ottengono solo colla ipercolorazione, si ottengono invece con maggior facilità nel sangue anemico per una maggiore labilità del-

l' elemento, per una più facile penetrabilità della sostanza colorante.

Fino ad ora specialmente parlando delle forme nucleoidi io ho parlato di ipercolorazione. Ma nella figura che dapprima PETRONE, successivamente GOLGI ci hanno dato di forme nucleoidi endoglobulari possiam noi parlare di ipercolorazione? Evidentemente no.

Quì si tratta invece della penetrazione nella zona interna rarefatta del globulo rosso di sali metallici, che in questa trovano ragione di una più facile penetrazione; dove prima precipitavano granuli di colore qui precipitano piccole masse di sali metallici, e quanto più dura il contatto (e questo che risulta dalla descrizione che ne dà GOLGI, ho potuto anche io personalmente riottenere) del globulo rosso colla soluzione del sale metallico, tanto più questo processo procede per le varie e successive fasi e dai primi granulini, (come ho potuto constatare all'ultramicroscopio, visibili solo in campo scuro come punticini luminosissimi e mai a luce diretta) si arriva a forme granulari visibili anche a luce diretta che aumentando a mano a mano di numero vengono a formare dapprima delle masse anulari, successivamente delle masse compatte nucleoidi nelle quali il metallo non assume sempre forma granulare, ma anche filamentosa, perchè si deposita seguendo le fini trabecole che delimitano le areole del tessuto spugnoso centrale del globulo rosso. Questa tendenza poi che hanno anche le precipitazioni metalliche a designare la struttura centrale spugnosa del globulo rosso, può farci nascere il dubbio che il tessuto spugnoso non sia l'esponente di questa rarefazione centrale del globulo rosso, ma rappresenti invece l' impalcatura del nucleo preesistente e scomparso per lisi e successivamente imbevutasi di emoglobina, impalcatura che all' esame diretto riesce invisibile per aver assunto lo stesso indice di refrazione della sostanza omogenea emoglobinica costituente il globulo rosso.

Nuove e più precise ricerche che si potranno fare specialmente sugli organi ematopoietici, laddove cioè la trasformazione

dei normoblasti in globuli rossi è più intensa, ci permetteranno di formulare un più preciso giudizio a questo proposito.

Io così a priori, per la poca esperienza che ho sull' argomento della scomparsa del nucleo dal normoblasto, e per le recenti mie osservazioni, sono inclinato a ritenere che seguendo questa via la teoria della dissoluzione per lisi del nucleo nell'interno dell'elemento abbia a ricevere un notevole impulso, ma come ho detto si tratta di una impressione che solo osservazioni diligenti potranno convalidare.

Per ora quindi allo stato delle nostre cognizioni parmi che a compendio delle osservazioni e delle considerazioni che sono venuto esponendo si possono trarre le seguenti conclusioni:

Il volume del globulo rosso circolante quale si può giudicare quando visto di piatto assume nel campo di osservazione la forma circolare, è eguale o di quantità trascurabili inferiore a quello del normoblasto dal quale deriva.

Questa immutabilità di volume, dovuta in gran parte allo scarso potere di retrazione dello strato di sostanza omogenea emoglobinica perinucleare, fa sì che la parte centrale dell'elemento si rarefaccia ed assuma un aspetto spugnoso.

Colla ipercolorazione, nel sangue normale, o colla semplice colorazione del sangue di anemici, quale si ottiene coi metodi attualmente in uso, abbiamo una dimostrazione di queste diverse densità della massa costituente il globulo rosso:

I. Nelle formazioni nucleoidi endoglobulari che possono assumere diversi aspetti a seconda della sostanza e dei metodi adoperati e della durata della colorazione e che nei preparati migliori assumono l'aspetto di una struttura spugnosa;

II. Nelle figure anellari di CABOT *dove la parte colorata dimostra la ipercolorazione diffusa dell' orletto interno della zona periferica dell'elemento che è più denso della centrale.*

Con questa interpretazione le altre interpretazioni che molti

AA. ci danno di queste formazioni nucleoidi, perdono del loro valore giacchè si tratta sempre e semplicemente di una più facile penetrabilità con diffusione o precipitazione o di colore o di sali metallici nella parte interna rarefatta dell' elemento per la scomparsa del nucleo, e non di residui cromatinici nucleari o di veri nuclei persistenti nell'elemento.

Come io ho in addietro accennato, molte delle formazioni endoglobulari da me descritte e messe in evidenza unicamente colla ipercolorazione GIEMSA, furono descritte da precedenti osservatori e variamente interpetrate. Sarebbe ora interessante prendere a mano le osservazioni dei singoli AA. per farne un esame comparativo per vedere quanto ne concordino nell'aspetto morfologico e nella interpretazione. Ma il far questo mi porterebbe troppo in lungo e sarebbe sproporzionato allo scopo. Mi basti quindi ricordare quanto a questo proposito hanno osservato due tra i nostri più valenti ematologi, il FOÀ fin dal 1889 e il GOLGI recentissimamente sui num. I e III di questa rivista.

FOÀ (*a*) dopo aver ricordato che precedentemente a lui VIRCHOW (nel I numero del proprio Archivio) aveva descritto dei granuli nei globuli rossi dei vecchi stravasi, e che EHRLICH nei globuli rossi degli anemici aveva dimostrato un reticolo di granuli tingibili col bleu di metilene, con vari metodi di fissazione e di colorazione, e preferibilmente colla fissazione al calore e successiva colorazione con una soluzione alcoolica concentrata di bleu di metilene, o con diluizione del sangue in soluzione fisiologica di NaCl, fissazione al calore, bleu di metilene in olio di anilina, acido cromico al 0,2 °/₀, dimostrò nella parte interna del globulo rosso la formazione o di ammassi granulari a forma pseudonucleare o di ammassi granulari a forma anulare delimitanti uno spazio chiaro centrale (fig. 2 del suo lavoro, riprodotta qui alla figura 37) che ricordano esattamente quelle da me riprodotte alle figure 1, 2, 5, 12, 14, 15, 16 ecc.

(*a*) Loc. cit.

Ora interpretando questo reperto, FOÀ fu inclinato a ritenere che i reattivi adoperati distruggano lo strato esterno emoglobinico in modo che più facilmente poi possa essere dimostrato il reticolo che non riempie l' intero globulo ma si dispone attorno ad uno spazio circolare o elittico, chiaro, che si trova in quella parte del globulo rosso nel quale nel periodo embrionale esisteva il nucleo, venendo così, già da allora, con geniale intuizione ad una interpretazione quale è quella che oggi possiamo ricavare dai fatti da me osservati.

E venendo ai giorni nostri, GOLGI (*a*) (*b*) vede col suo speciale metodo di precipitazione metallica differenziarsi nei globuli rossi una zona centrale rotondeggiante a limiti netti e di color bruno più o meno intenso, di aspetto ora finemente punteggiato, ora con accenno o a striatura od a costruzione finissimamente fibrillare. E se confrontiamo le figure vediamo che i globuli rossi da lui disegnati alla fig. 2 e quello più grande posto in basso a sinistra della fig. 4 e nei quali la reazione è al suo inizio, sì da dare figure circolari e a corona, sono assolutamente corrispondenti a quelli da me rappresentati alla figura 14, 15, 16, mentre i globuli rossi da lui disegnati alle figure 1, 3 e 5 e che rappresentano gli últimi stadi della reazione e nei quali si accentua la apparenza nucleare colla scomparsa dello spazio trasparente centrale, sono assolutamente corrispondenti e quelli rappresentati da me alle fig. 1, 2, 3, 4, 5.

Nella interpretazione poi di queste formazioni GOLGI arriva alla persuasione che non si tratti di una reazione limitata alla periferia, nelle due concavità delle opposte superficie del globulo rosso, ma bensì occupante tutto lo spessore della parte centrale del globulo rosso e da ciò l'apparenza nucleare. Egli poi nega che si tratti di un vero nucleo e neppure di residui o di

---

(*a*) C. GOLGI — Sulla struttura dei globuli rossi dell' uomo e di altri animali, *Haematologica* Vol. I, Fasc. I, 1920.

(*b*) C. GOLGI — Sul centrosoma dei globuli rossi. *Haematologica* Vol. I, Fasc. III, 1920.

formazione di origine nucleare, ed a questa stessa conclusione arriva ancora, in forma incidentale, anche nel suo più recente lavoro " Sul centrosoma dei globuli rossi „.

Aggiungo ancora che le figure da me riprodotte delle formazioni anellari visibili nei globuli rossi del sangue normale in preparati ipercolorati col GIEMSA e semplicemente colorati coi NEOGIEMSA ipercoloranti e riprodotte al N. 26, 27, 28, 29, 30, 31, 32, 33, 34, 35 e al N. 36 corrispondono esattamente alle figure che dei così detti anelli di CABOT si trovano nei già citati lavori di SCHLEIP, GABRIEL, CABOT, FERRATA e VIGLIOLI, NAEGELI, PAPPENHEIM, RUSSOW e IUSPA.

Le conclusioni alle quali sono arrivato poi e che verrebbero indirettamente a portare una nuova conferma alla ipotesi già da molti AA. sostenuta della esistenza di uno stroma nei globuli rossi, contrasta colla opinione recente formulata da WEIDENREICH (ed anche da GOLGI ricordata) che cioè gli eritrociti sono completamente omogenei e senza struttura e che nulla lasciano riconoscere che possa essere interpretato quale stroma.

Io credo che se WEIDENREICH allestisse dei nuovi preparati coll'avvertenza di ipercolorarli col GIEMSA o di colorarli coi Neogiemsa ipercoloranti o semplicemente prendesse a mano e riesaminasse colla dovuta attenzione anche vecchi preparati di sangue colorati semplicemente col GIEMSA, facilmente si imbatterebbe in qualcuna delle formazioni endoglobulari o pseudonucleri o anulari od anellari che formarono argomento di questa nota e che davvero non si potrebbero interpretare immaginando il globulo rosso costituito da una sostanza perfettamente omogenea.

Spiegazione delle figure

Tutte le figure della tavola XI e XII si riferiscono a globuli rossi normali del sangue circolante.

TAVOLA XI.

Fig. 1. — Globulo rosso con un piccolo ammasso centrale pseudo-nucleare formato da minutissime granulazioni rossastre.

Fig. 2, 3, 4, 5.—L'ammasso granulare centrale va aumentando ed assumendo talora disposizione filamentosa a struttura nettamente spugnosa.

Fig. 6, 7, 8. — La struttura filamentosa si va accentuando.

Fig. 9, 10, 11.—La massa pseudonucleare assume l'aspetto decisamente areolare.

Fig. 12, 13, 14, 15, 16. — Gli ammassi granulari e granulo filamentosi endoglobulari vanno assumendo distintamente disposizione anulare.

Fig. 17, 18, 19. — Disposizioni irregolari della massa anulare endoglobulare granulo filamentosa.

Fig. 20 fino alla 25. — La massa granulo filamentosa pseudonucleare è contornata da un alone chiaro.

TAVOLA XII.

Fig. 26, 27, 28, 29, 30. — Concentricamente ed a poca distanza dalla periferia dei globuli rossi si colora un anello pallidamente colorato, che si viene mano a mano nettamente colorando ed assumendo talora forma nettamente granulare.

Fig. 31, 32, 33, 34, 35. — Globuli rossi che presentano nella parte centrale distinte forme anellari, a contorno netto intensamente colorato e variamente deformato assolutamente simili agli anelli di Cabot. Nelle fig. 31, 32, 33 il centro dell'elemento è scolorato, nelle fig. 34, 35 il contorno della formazione anellare presenta dei granuli.

Fig. 36. — Globuli rossi colorati intensamente col Neogiemsa ipercolorante di Polettini. In quasi tutti i globuli si vedono ammassi centrali pseudonucleari o formazioni anellari di Cabot, variamente deformate.

Fig. 37. — Globuli rossi con ammassi pseudonucleari e formazioni anulari

granulari quali risultano dalle figure che fin dal 1889 erano date da Foà. Questo A. le ottenne fissando alla fiamma strisci di sangue preventivamente diluito in soluzione fisiologica di NaCl e successivamente colorati con bleu di metilene in olio di anilina ed acido cromico al 0,2 %.

Queste figure ricordano quelle soprastanti e portanti i numeri 1, 2, 12, 14, 15 ecc. ed ottenute colla ipercolorazione Giemsa e coi Neogiemsa ipercoloranti.

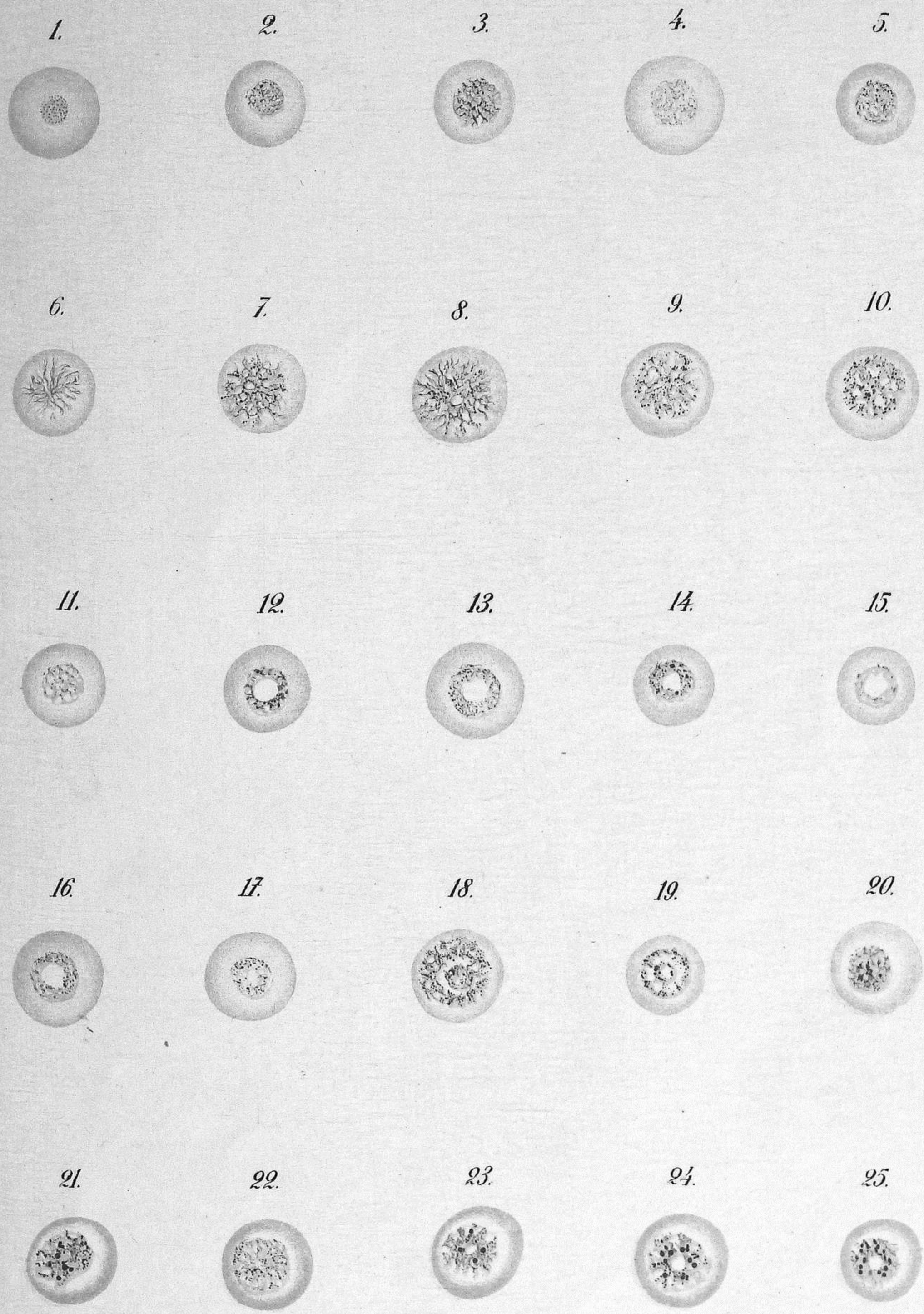

Cesaris Demel

Stab. Lit. Cucchi, Pellegrini, Pierconi & C. Pavia.



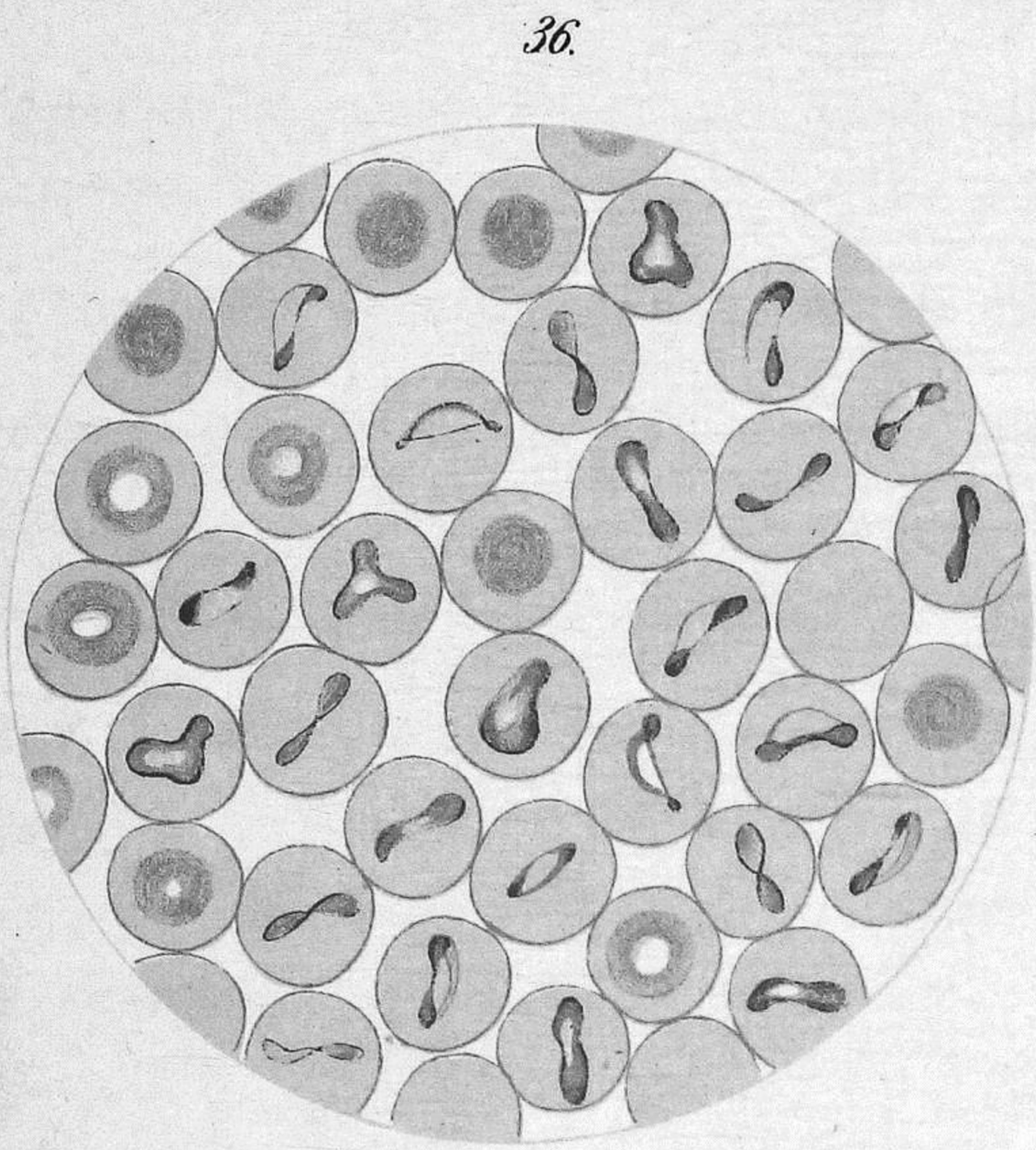

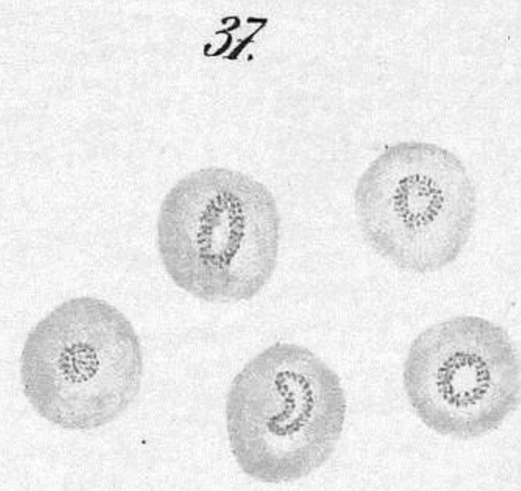

Cesaris Demel

Stab. Lit. Cuccoli, Pellegrini, Pieroni & C. Pavia.

"HAEMATOLOGICA,,

ARCHIVIO DI EMATOLOGIA E SIEROLOGIA

PUBBLICATO DA

A. FERRATA e C. MORESCHI

Redattori: **G. Di Guglielmo e Negreiros-Rinaldi**

L' archivio pubblica:

lavori originali di ematologia morfologica e clinica (sangue, organi ematopoietici, connettivo) e di sierologia in rapporto ai problemi dell'immunità;

recensioni di trattati e monografie della letteratura internazionale.

Le tavole litografiche in nero e a colori vengono eseguite a spese della redazione.

I collaboratori riceveranno gratuitamente 50 estratti di ogni lavoro.

Inviare i manoscritti e i libri per recensione al seguente indirizzo:

A. FERRATA — *Cesare Battisti, 53* — NAPOLI

I fascicoli escono senza data fissa; circa 500 pagine formano un volume.

Prezzo d'abbonamento al volume.

ITALIA L. 50,00 — ESTERO L. 60,00

Inviare cartolina vaglia alla Casa Tipografica Editrice

NICOLA JOVENE & C. — Piazza Oberdan, 13 — NAPOLI

Indice dei lavori originali del volume I.

Azzi A. — Sui fattori d'inattivazione del complemento nel sistema emolitico.

Lo stesso. — Azione dei raggi ultravioletti sulla fagocitosi batterica.

Bétancès M. — Relation pathogénique entre les leucémies et certaines dermopathies (avec la planche XI).

Bizzarri A. — Anemia grave leucanemica con reperto di mielosi subleucemica subacuta e di carcinoma gastrico (con la tavola IX).

Castronuovo G. — Piastrine e pseudopiastrine nel sangue circolante (con la tavola XXIV)..

Cattaneo D. — Sulle cellule eosinofile nei processi infiammatori asettici (con la tavola XXIII).

Cesaris-Demel A. — L' endiapedesi nel processo infiammatorio.

Di Guglielmo G. — Megacariociti e piastrine (con le tavole XV - XVIII).

Ferrata A. — Sulla patogenesi e sulla essenza dell'anemia a tipo pernicioso.

Lo stesso e Negreiros-Rinaldi. — Emoistioblasti e monociti nella milza malarica (con le tavole XII - XIII).

Foà P. — Sul linfogranuloma.

Gamna C.—Ricerche e considerazioni sulla costituzione normale e patologica dei globuli rossi (con la tav. XXI).

Gasbarrini A. — Sulla presenza di emoistioblasti e loro derivati nella leucemia linfocitica (con la tavola XIV).

Gaviati A.— Sulle alterazioni morfologiche e degenerative del sangue di animali sottoposti ai raggi X studiate col metodo della colorazione vitale.

Girardi P.—Sulla emolisina dell'emoglobinuria parossistica.-

Golgi C.—Sulla struttura dei globuli rossi dell'uomo e di altri animali (con la tav. I).

Lo stesso. — Sul centrosoma dei globuli rossi (con le tavole XIX - XX).

Grosso G. — Miscele neutrali e colorazione microchimica elettiva e panottica.

Izar G. — Sul metodo di Kaup per la prova della fissazione del complemento nella sifilide.

Lurà A. e Pestalozza C.—L'influenza delle soluzioni clorosodiche sulla cosidetta anafilatossina da batterî.

Martinotti L.—Un caso di plasmatocitomi multipli della vulva (con la tav. XXII).

Moreschi C.—Sul significato e sul valore clinico della reazione Sachs-Georgi per la diagnosi della sifilide.

Paolucci R.—Ricerche sulla formazione di sostanze antibatteriche nel sangue in vitro (con le tavole XXVIII-XXXII).

Perroncito A. — Sulla derivazione delle piastrine dai megacariociti.

Lo stesso. — Sulla derivazione delle piastrine.

Pianese G. — Per una migliore conoscenza dei megacariociti (con le tav. II-VIII)

Sabbatani L. — Osservazioni sui globuli rossi trattati col permanganato di potassio (con le tavole XXVI - XXVII).

Signorelli E. — Il potere complementare del siero durante la proteino-terapia dei morbi infettivi.

Torraca L. — Contributo allo studio delle cellule giganti da corpi estranei per mezzo della colorazione vitale (con la tavola X).

Lo stesso. — L' influenza della narcosi eterea sulla fagocitosi.

Zibordi D. — Su un particolare reperto dei leucociti eosinofili del cane (con la tavola XXV).

AUTORÉSUMÉS—Resumés des Travaux publiés dans le I Volume *(Robert-Tissot)*.